

# Handchirurgie Mikrochirurgie Plastische Chirurgie

Oktober 2011 · Band 43 · Seite 286–288

[www.thieme-connect.de/ejournals](http://www.thieme-connect.de/ejournals)

**Sonderdruck**

## Die langfristige statische Extensions-Nachtschiene nach perkutaner Nadelfasziotomie

A. Meinel

**Verlag und Copyright:**

© 2011 by  
Georg Thieme Verlag KG  
Rüdigerstraße 14  
D-70469 Stuttgart  
ISSN 0722-1819

Nachdruck nur mit  
Genehmigung des Verlages

# Die langfristige statische Extensions-Nachtschiene nach perkutaner Nadelfasziotomie

## Long-Term Static Over Night Extension Splinting Following Percutaneous Needle Fasciotomy

**Autor**

**A. Meinel**

**Institut**

Orthopädische Gemeinschaftspraxis H.-U. Reiniger et al., Dupuytren-Ambulanz, Würzburg

### Schlüsselwörter

- M. Dupuytren
- perkutane Nadelfasziotomie (PNF)
- Nachtschiene

### Key words

- Dupuytren's disease
- percutaneous needle fasciotomy
- night splinting

### Zusammenfassung

Der Autor berichtet über seine Erfahrungen mit der statischen Nachtschiene nach perkutaner Nadelfasziotomie (PNF). Zur Anwendung kommen eine konfektionelle Handschuhschiene und individuell gefertigte Silikonbettschienen. An 3 beispielhaften Kasuistiken wird gezeigt, dass die statische Nachtschienung der Dupuytren-Finger nach der Erfahrung des Autors zweierlei bewirken kann: Minderung des Risikos einer Rezidivkrümmung und Volumenreduktion des Dupuytren-Gewebes.

### Abstract

The author reports on his experience with static night splinting after percutaneous needle fasciotomy (PNF). A conventional glove splint and custom made silicone bed splints were used. According to the experience of the author 3 typical case studies demonstrate that static night splinting of the Dupuytren fingers can achieve 2 things: reduction of the risk of recurrent curvature and remodeling of the Dupuytren tissue.

### Einleitung

Die PNF bekam ich erstmals 2004 in Frankreich von einem niedergelassenen Rheumatologen gezeigt mit der Empfehlung, nach einer PNF eine „orthèse thermoplastique d'extension passive nocturne“ zu verordnen. Auch wenn der Nutzen einer Fingerschiene bislang statistisch nicht valide zu belegen ist, so sprechen doch die am eigenen Krankengut gemachten Erfahrungen für eine langfristige Schienenbehandlung.

### Schienenbehandlung

Die Erfahrung lehrt, dass nur Schienen, die einfach und einhändig angelegt werden können und die sich durch einen hohen Tragekomfort auszeichnen, vom Patienten auch wirklich langfristig getragen werden. Auf der Suche nach einer solchen Schiene zeigte sich frühzeitig, dass die Dupuytren-Hand nicht mit nur einem Schienentyp versorgt werden kann. Mit der Fa. Inocare konnte der Autor eine einfach zu handhabende Handschuhschiene (○ **Abb. 1**) entwickeln, die für all jene Dupuytren-Hände geeignet ist, die nach Behandlung über eine freie oder nur gering

eingeschränkte Streckführung der Finger verfügen. Sie entspricht in ihrer vorliegenden Fassung einem auf die 3 ulnaren Dupuytren-Finger reduzierten Handschuh, in den streckseitig – und neuerdings auch beugeseitig – eine Aluminiumplatte eingebracht ist. Alle stärker gebeugten Dupuytren-Finger werden mit einer Individualschiene versorgt. Hierfür hat sich eine Silikonbettschiene (○ **Abb. 2**) bewährt, bei der allerdings das Anlegen und Fixieren noch verbesserungsbedürftig sind.

Eine 4–6-monatige Tragedauer ausschließlich während der Nachtruhe wird empfohlen. Keiner der nachfolgend gezeigten Patienten wurde krankengymnastisch nachbehandelt. Ein passives Überdehnen durch den Patienten erscheint mir nur in den ersten 14 Tagen nach einer PNF ratsam, solange sich noch keine manifeste Interpositionsnarbe gebildet hat. Ich habe den Verdacht, dass passives Überdehnen bei manifester Beugekontraktur das Dupuytren-Gewebe hypertrophieren lässt. Viele Patienten tragen die Handschuhschiene sehr viel länger als empfohlen – z.T. weit über ein Jahr hinaus, um auf der sicheren Seite zu sein. Nach Beendigung der Schienenbehandlung werden die Schienen oft wiederholt angelegt, wenn der Patient Aktivitätszeichen der

**eingereicht** 19.8.2011

**akzeptiert** 19.8.2011

### Bibliografie

**DOI** <http://dx.doi.org/10.1055/s-0031-1286318>  
Handchir Mikrochir Plast Chir 2011; 43: 286–288  
© Georg Thieme Verlag KG  
Stuttgart · New York  
ISSN 0722-1819

### Korrespondenzadresse

**PD Dr. Albrecht Meinel**  
Praxis H.-U. Reiniger et al.  
Kardinal-Döpfner-Platz 1  
97070 Würzburg  
meinel\_a@t-online.de

Krankheit wahrnimmt. Über auftretende Einschränkungen der Beugefähigkeit wurde in keinem Fall geklagt. Ein Blick auf 3 beispielhafte Verläufe soll die eigenen Erfahrungen aufzeigen.

## Kasuistiken



### Patient A

Bei Patient A wurde im April 2010 eine PNF bei Dupuytrenscher Kontraktur des Kleinfingergrundgelenkes von 60 Grad durchgeführt (◉ Abb. 3a). Im Sommer 2011 berichtete er mir, dass unmittelbar nach der PNF noch eine Beugekontraktur von 20–30 Grad bestanden habe. Er habe den verordneten Handschuh nachts mit dem Erfolg getragen, dass nach ca. 3 Monaten die Kontraktur auf 0–10 Grad zurück ging. Dies sei bis heute so geblieben (◉ Abb. 3b). Des weiteren gab er an, dass er den Handschuh nicht mehr trage, allerdings versuche er, den Finger öfters „zurück zu drücken“.

### Patient B

Bei Dupuytrenscher Kontraktur des rechten Kleinfingergrundgelenkes erfolgte die erste PNF im Oktober 2005, wobei keine Schiene zur Nachbehandlung empfohlen wurde. 2 Jahre später entwickelte sich ein Krümmungsrezidiv im Grundgelenk des Kleinfingers. Der Rezidivbefund im Juni 2008 (◉ Abb. 4a) entsprach dem Ausgangsbefund vor der PNF von 2005. Die erneute Behandlung im Juni 2008 führte wieder zu einer kompletten Lösung der Beugekontraktur (◉ Abb. 4b). Diesmal wurde eine Handschuhschiene empfohlen, die konsequent über 4 Monate nachts getragen wurde. Bei der Nachuntersuchung im Sommer 2011 war der Finger krümmungsfrei (◉ Abb. 4c, d). Besonders auffällig war die Knotenreduktion in den Weichteilen des Grundgliedes als Ausdruck einer Regression des Dupuytren-Gewebes (Remodeling) (◉ Abb. 4a, c).

### Patientin C

Bei Dupuytrenscher Kontraktur des rechten Ringfingergrundgelenkes (◉ Abb. 5a) war nach der PNF eine Beugekontraktur von 15° im Grundgelenk verblieben. Diese Streckblockade hat sich unter Anwendung der Nachtschiene nach 3 Monaten zurückgebildet. Das voluminöse Dupuytren-Gewebe im Grundglied des Ringfingers bildete sich unter der über einjährigen Schienenbehandlung fast vollständig zurück. Bei der Nachuntersuchung nach 5 Jahren fand sich kein Hinweis auf ein Krümmungsrezidiv am Ringfinger (◉ Abb. 5b), jedoch hat sich im Interdigitalgewebe zum Kleinfinger ein Infiltrat neu gebildet, das die Spreizfähigkeit gering beeinträchtigt.

## Diskussion



Die Fibromatose etabliert sich mit einem knotigen Bindegewebsproliferat im palmaren Unterhautgewebe der Hand [1], das dadurch vom mobilen fettreichen Fasergewebe zum immobilen, fettlosen Bindegewebskonglomerat umgebaut wird, das sich unter der auftretenden Zugbelastung strangförmig ausrichtet und als Ankergewebe die Finger in Beugeposition fixiert [2]. Die perkutane Nadelfasziotomie (PNF) disseziert und fragmentiert dieses Ankergewebe, das seine Fingerbindung damit verliert. Die Fingerstreckung wird wieder frei. Damit imponiert die PNF auf den ersten Blick als palliative Maßnahme, die lediglich das

Krankheitsbild bzw. die Handfunktion verbessert. Die PNF greift aber nach meiner Meinung auch kausal in den Krankheitsprozess ein, indem sie mit der Dissektion die Zugbelastung des Dupuytren-Gewebes reduziert bzw. eliminiert und damit zu einem Umbau des belassenen Dupuytren-Gewebes führt. Dieser reaktive, durch die Stressreduktion induzierte Prozess kann zu einer Gewebereduktion führen. Ein Behandlungserfolg, der sich oft erst im Nebeneinander standardisiert aufgenommener Fotodokumente zeigt.

Für die Effizienz einer statischen Extensionsschiene nach PNF lassen sich 2 Wirkungsmechanismen anführen. Zum einen wird das dissezierte Gewebe auf Distanz gehalten, sodass der Distraktionsraum durch einwachsendes Narben- bzw. Fettgewebe langfristig gehalten werden kann. Zum anderen führt die Streckfixierung der Finger per se zu einer Stressreduktion im Dupuytren-Gewebe, was vermutlich den reaktiven Gewebeumbau bzw. die Gewebereduktion stimuliert. Da die subkutane Vernarbung

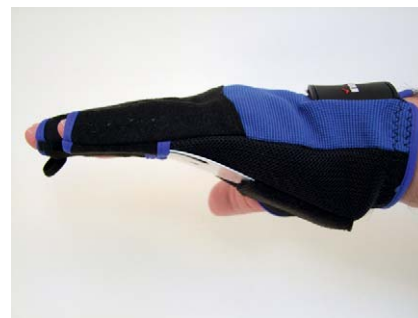

Abb. 1

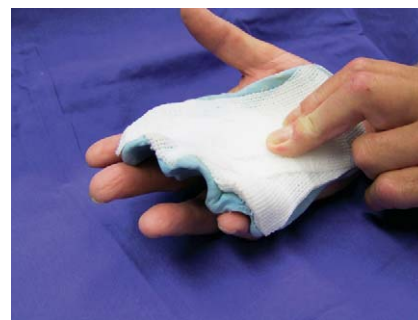

Abb. 2

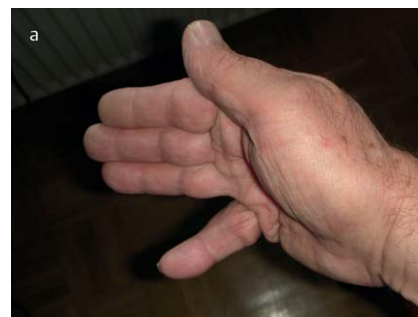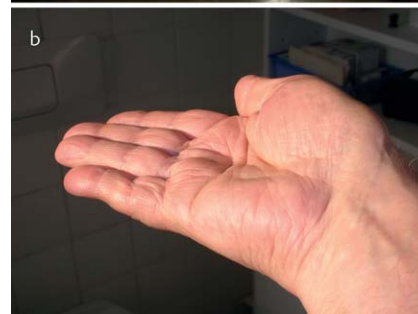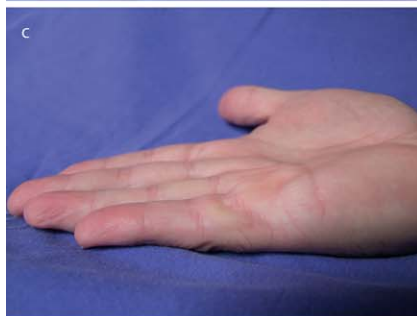


Abb. 3



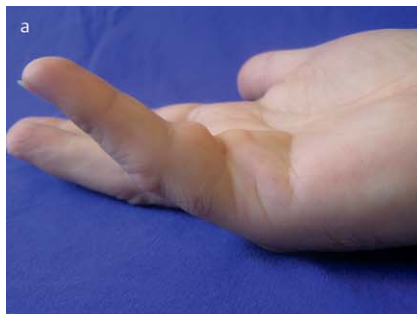
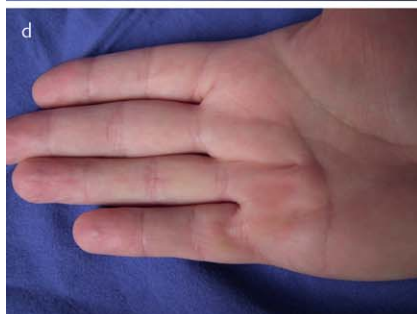
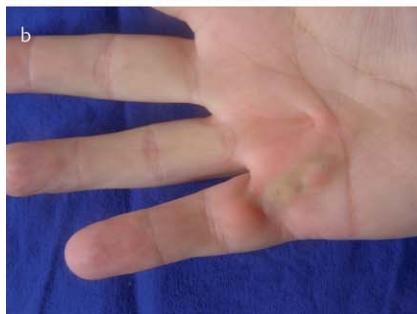Abb. 4



bzw. der reaktive Gewebeumbau als langfristige Prozessabläufe einzustufen sind, ergibt sich daraus die Forderung nach einer langfristigen Nachtschienung.

Der Befund der unter der Schienung eintretenden Reduzierung der Beugekontraktur ist letztlich nicht neu. Bei Leclercq [3] findet sich der folgende Verweis: „After the procedure has been completed some authors apply an extension splint for a few days or weeks, and a night splint for a few months. Colville (1983) insists that this is an essentiell adjunct to the operation. His patients have gained an average 14° of improvement with the splint between the immediate postoperative measurement and 3 months later“. Bisher kaum beachtet erscheint das Phänomen des unter der Schienung zu beobachtenden Gewebeumbaus.

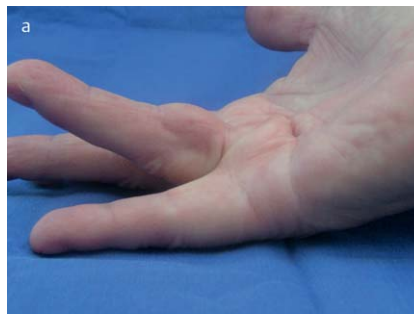
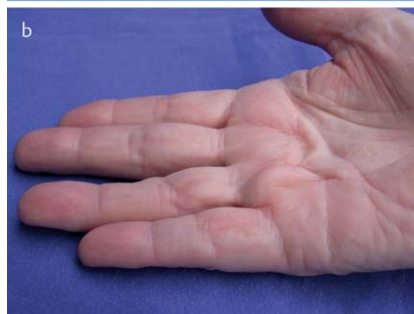
Abb. 5



### Schlussfolgerung



Die Extensionsschienung der Finger in Form einer statischen Nachtschiene hat sich im eigenen Krankengut bewährt, kann sie doch zur Reduktion des Wiederkrümmungsrisikos und zur Volumenreduzierung des Dupuytren-Gewebes beitragen. Der noch immer viele Rätsel aufgebende Prozess der Fibromatose ist in vielen Fällen mit Momentmaßnahmen nicht nachhaltig zu beeinflussen. Die langfristige Nachtschiene ist eine nach meinem Dafürhalten rational ableitbare Zeitmaßnahme, die das Behandlungsspektrum erfolgreich ergänzen kann.



#### Albrecht Gerhard Meinel

Geboren am 01.09.1938 in Plauen. Medizinstudium und Promotion an der LMU München. Ausbildung in Allgemein- und Unfallchirurgie an der Chirurgischen Universitätsklinik Heidelberg/Prof. Linder. Habilitation 1979. 1981–2003 Chefarzt am Kreiskrankenhaus Tauberbischofsheim. Seit 2005 privatärztliche Dupuytrenambulanz in Würzburg. Besonderes Interesse: Anatomie, Pathogenese und Klinik der Dupuytrenkrankheit.

**Interessenkonflikt:** Nein

#### Literatur

- 1 Luck JV. Dupuytren's Contracture – a new concept of the pathogenesis correlated with surgical management. *J Bone Joint Surg (Am)* 1959; 41: 635–664
- 2 Meinel A. Morbus Dupuytren: Neue Aspekte zu Formagenese und Operationsprinzip. *Handchir Mikrochir Plast Chir* 1999; 31: 339–345
- 3 Leclercq C. Fasciotomy. Dupuytren's Disease. *Martin Dunitz*; 2000; 133–134